

UMCU Huisartsendag 9 februari 2011

Workshop tips en tricks kinderorthopedie

Hans Pruijs,

Ralph Sakkers,

René Castelein,

Peter van Roermund



Universitair Medisch Centrum
Utrecht

Kinderorthopaedie @UMCUTRECHT.NL

Tips en tricks 9 februari 2011

kinderorthopedie



Universitair Medisch Centrum
Utrecht

Onderwerpen

DDH developmental dysplasia hip joint

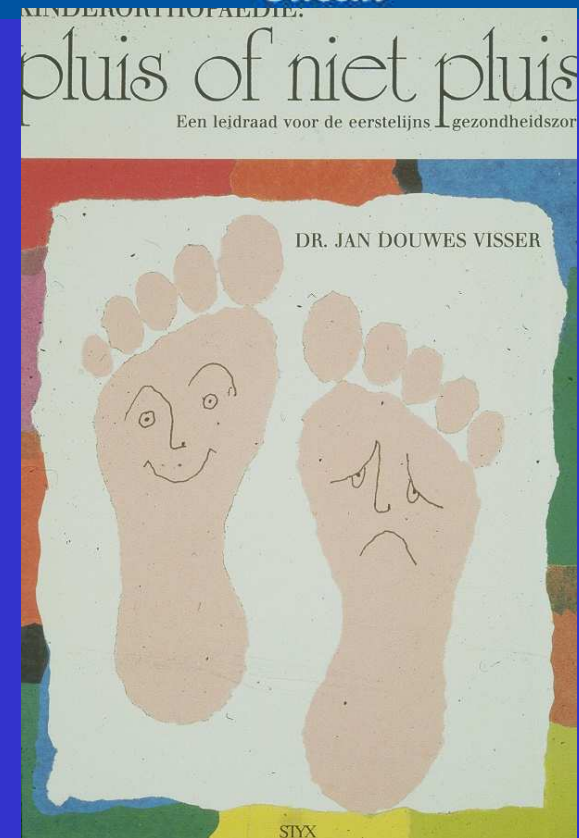
Coxitis

Looppatroon

Genua valga- vara

Perthes

Epifysiolyse capitis femoris



Casus gepresenteerde workshop

Leerdoel : herkennen beeld en manier van verwijzing

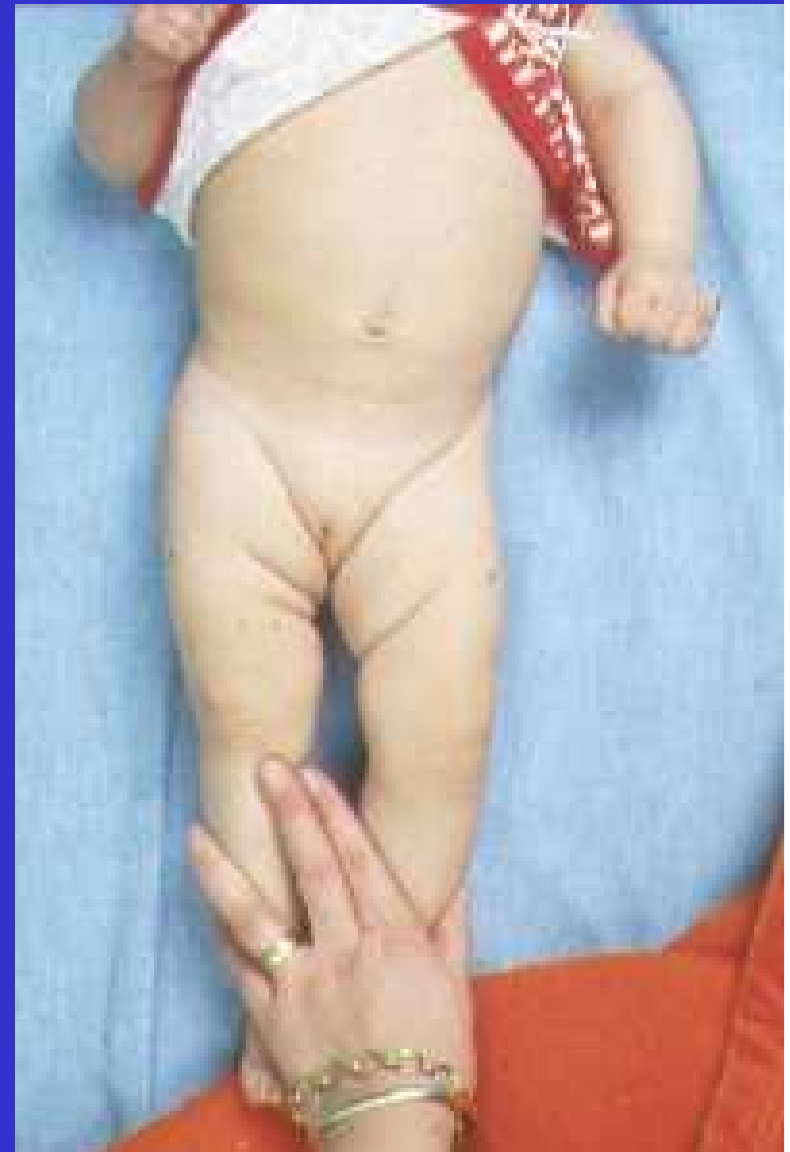Casus:

een meisje van 3 mnd wordt naar U
verwezen via het CB op verdenking
heupdysplasie.

Wat zijn uw anamnestiche vragen?

Wat is uw lichamelijk onderzoek?

Wat is uw beleid?



Casus:

een meisje van 3 mnd wordt naar U verwezen via
het CB op verdenking heupdysplasie

Wat zijn uw anamnestiche vragen

positieve indicatoren

1e kind

meisje

familie positief voor ddh

oligodramnion

Moulded baby syndroom →

plagiocephaly

torticollis

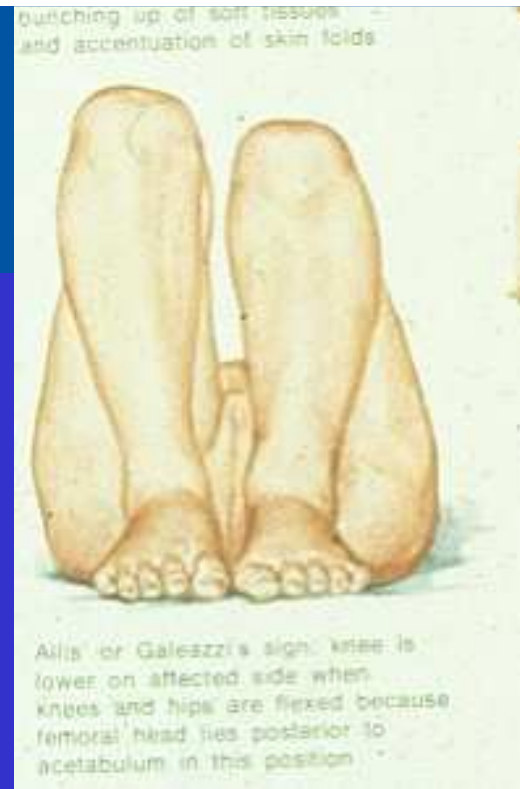zuigeling scoliose

heup abductie asymmetrie

pes varus/adductus



Tips en tricks 9 februari 2011
kinderorthopaedie



Universitair Medisch Centrum
Utrecht

Casus:

een meisje van 3 mnd wordt naar U verwezen via het CB op verdenking heup dysplasie.

Wat zijn uw anamnestiche vragen

Wat is uw lichamelijk onderzoek

Abductie beperking

Asymmetrie

Ortolani

Galeazzi

Beenlengte verschil

Bilploo asymmetrie

Positieve Ortolani 100 % specificiteit

Positieve Galeazzi 100 % specificiteit

Beide echter zeldzaam (< 10%) en alleen voor luxatie, niet voor dysplasie

Andere symptomen rond 80%



Casus:

een meisje van 3 mnd wordt naar U verwezen via het CB op verdenking heup dysplasie.

Wat zijn uw anamnestiche vragen

Wat is uw lichamelijk onderzoek

Wat is uw beleid

Gerust stellen

Controle afspraak 6 wk

Foto

Echo

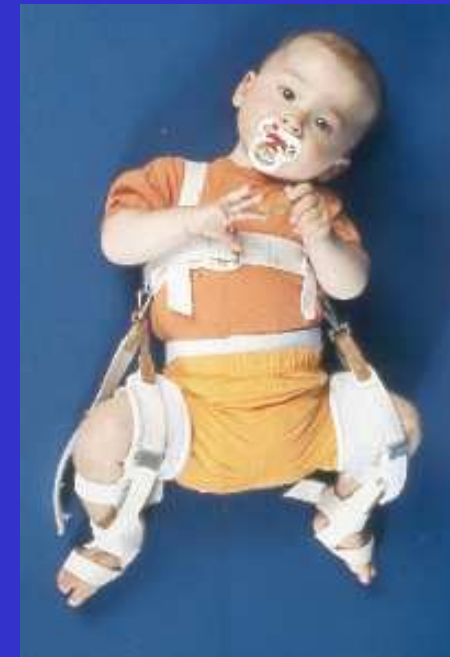Doorverwijzen

Trick

Vuistregel

iedere verdenking is indicatie tot echografie op 3 mnd of foto op 4 mnd

Gouden standaard is echo op 3 mnd



Tips en tricks 9 februari 2011

kinderorthopaedie



Universitair Medisch Centrum
Utrecht

Casus:

een meisje van 3 mnd wordt naar U verwezen via het CB op verdenking heup dysplasie.

Wat zijn uw anamnestiche vragen

Wat is uw lichamelijk onderzoek

Wat is uw beleid

Gerust stellen

Controle afspraak 6 wk

Foto

Echo

Doorverwijzen



Tip

Laat beeldvorming doen in ziekehuis
waarnaar u ook zou willen verwijzen

Standaard naar de orthopaedie




Actuele aanbieding: Heup straatje in Zorgdomein

Zorgdomein - windows internet explorer provided by UMC Utrecht

https://www.zorgdomein.nl/zorgdomein/verwijzen/verwijsaanbod.jsf

Home Mededelingen Contact Log in: geest Log o

Verwijzeraden Verwijsaanbod Verwijzingspraak Bevestiging



Verwijsaanbod

Preview

UMC Utrecht locatie Wilhelmina Kinderziekenhuis Utrecht

Verwijstype	Traject in zorginstelling	TT dagen	Verwijs-criteria	Voor-bereiding
combinatieafspraak verdenking heupdysplasie	1. Echo 2. Indien echo positief voor DDH, dan op dezelfde dag consult kinderorthopeed en zo nodig behandeling bij gipskamer	14	ja	ja

<< terug

Tips en tricks 9 februari 2011

kinderorthopedie



Universitair Medisch Centrum
Utrecht

Kind van 2 jaar komt op spreekuur met spoed, omdat het 's morgens opeens niet meer wil lopen.

anamnestisch is er geen trauma.

VZ Bovenste luchtweginfect 3 wk eerder.

Bij onderzoek beweegt kind linker been minder en gaat huilen als u been beweegt.

er is geen koorts

Wat is de DD?



Tips en tricks 9 februari 2011

kinderorthopaedie



Universitair Medisch Centrum
Utrecht

Kind van 2 jaar komt op spreekuur met spoed, omdat het 's morgens opeens niet meer wil lopen.

anamnestisch is er geen trauma.

VG Bovenste luchtweginfectie 3 wk eerder.

Bij onderzoek beweegt kind linker been minder en gaat huilen als u been beweegt.

er is geen koorts

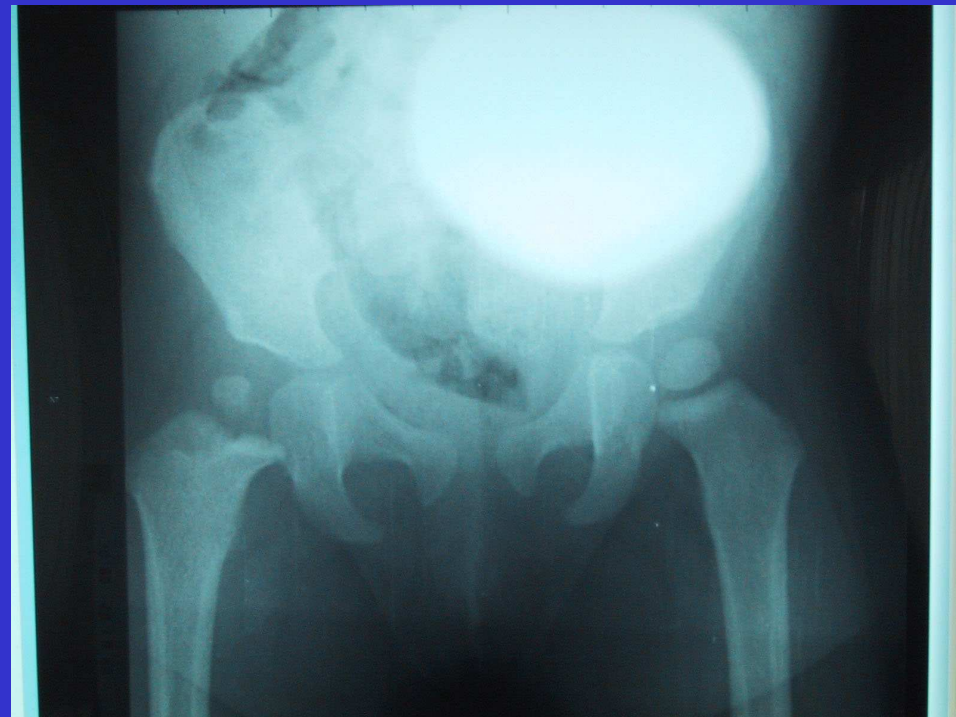DD

Coxitis

DDH

Greenstickfractuur

Psychogeen



Tips en tricks 9 februari 2011

kinderorthopaedie



Universitair Medisch Centrum
Utrecht

Kind van 2 jaar komt op spreekuur met spoed,
omdat het 's morgens opeens niet meer wil
lopen.

anamnestisch is er geen trauma.

VG Bovenste luchtweginfect 3 wk eerder.

Bij onderzoek beweegt kind linker been
minder en gaat huilen als u been beweegt.

er is geen koorts

DD

Coxitis

DDH

Greenstickfractuur

Psychogeen

Coxitis fugax

Coxitis bacterieel

DDH geeft geen loopstoornis

Greenstickfractuur te lokaliseren

Psychogeen onwaarschijnlijk

Tips en tricks 9 februari 2011

kinderorthopaedie



Universitair Medisch Centrum
Utrecht

Kind van 2 jaar komt op spreekuur met spoed,
omdat het smorgens opeens niet meer wil
lopen.

anamnestisch is er geen trauma.

VZ Bovenste luchtweg infect 3 wk eerder.

Bij onderzoek beweegt kind linker been
minder en gaat huilen als u been beweegt.

er is geen koorts

DD

Coxitis

DDH

Greenstickfractuur

Psychogeen

Tip

vaar op de kliniek

ziek of niet ziek

Trick

waarschuw ouders bij
koorts onmiddellijk

te bellen!



een jongen van 4 jaar komt
op het spreekuur ivm
tenenloop.

bij onderzoek ziet u geen
beperkingen in de ROM
van de benen

er is geen BLV

voorgeschiedenis blanco

Wat wilt u nog weten ?

aan anamnese

aan onderzoek



een jongen van 4 jaar komt op het spreekuur ivm tenenloop.

bij onderzoek ziet u geen beperkingen in de ROM van de benen

er is geen BLV

voorgeschiedenis blanco

Wat wilt u nog weten ?

normale vorm van de voeten

neurologisch onderzoek

contracturen

gedrag



een jongen van 4 jaar komt op het spreekuur ivm tenenloop.

bij onderzoek ziet u geen beperkingen in de ROM van de benen

er is geen BLV

voorgeschiedenis blanco

Wat wilt u nog weten ?

normale vorm van de voeten

neurologie onderzoek

contracturen

gedrag

Tip

sociale anamnese

Trick

(orthopedisch) therapieresistent,

gunstig natuurlijk beloop

wel orthopedisch/rev-artsconsult bij structurele spits.

Tips en tricks 9 februari 2011

kinderorthopedie



Universitair Medisch Centrum
Utrecht

Wat weet u over :

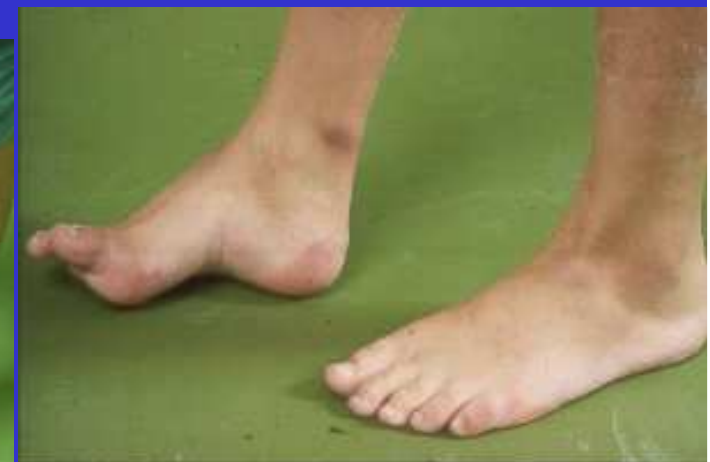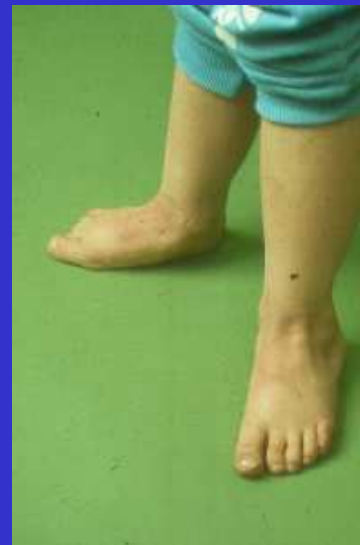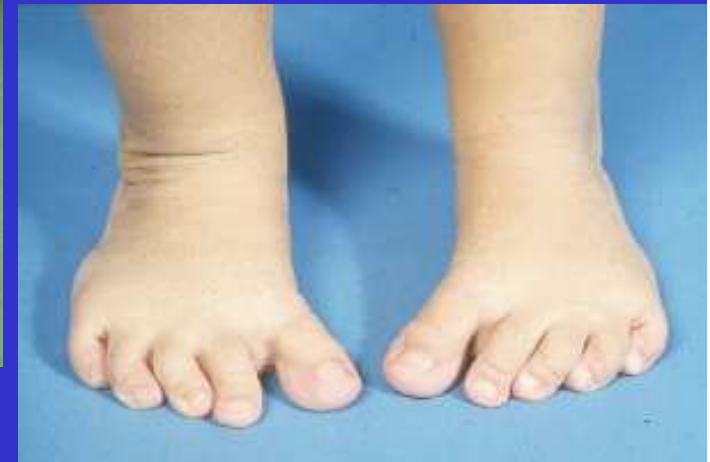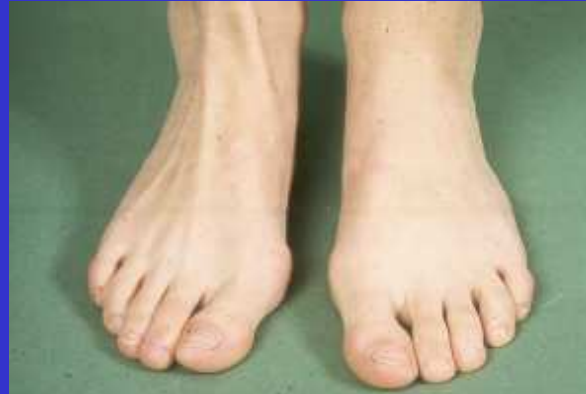Intoeing -exolooop

veel vallen

schoenen scheef lopen

voetadductie (kommavoet)

genua valga / vara





Wat weet u over :

Intoeing -exolooop

veel vallen

schoenen scheef lopen

voetadductie (kommavoet)

genua valga / vara

Motorische ontwikkeling

Gedragmatig

Familiair

Binnen de normale variatie



Wat weet u over :

Intoeing -exolooop

veel vallen

schoenen scheef lopen

voetadductie (kormavoet)

genua valga / vara

Motorische ontwikkeling

Gedragmatig

Familiair

Binnen de normale variatie

Tip

Vraag het oma

Trick

Motoriek mijlpalen

vraag naar het schrijven



Casus

een meisje van 5 jaar
klaagt regelmatig over
haar rechter been.

met name tijdens gym
haakt ze af.

de klachten lijken
begonnen na een val 3
mnd geleden en worden
alsmaar erger

Schiet er al een DD
door uw hoofd ?



Casus

een meisje van 5 jaar klaagt regelmatig over haar rechter been.

met name tijdens gym haakt ze af.

de klachten lijken begonnen na een val 3 mnd geleden en worden alsmaar erger

Schiet er al een DD door uw hoofd ?

Perthes

Epifysiolysis

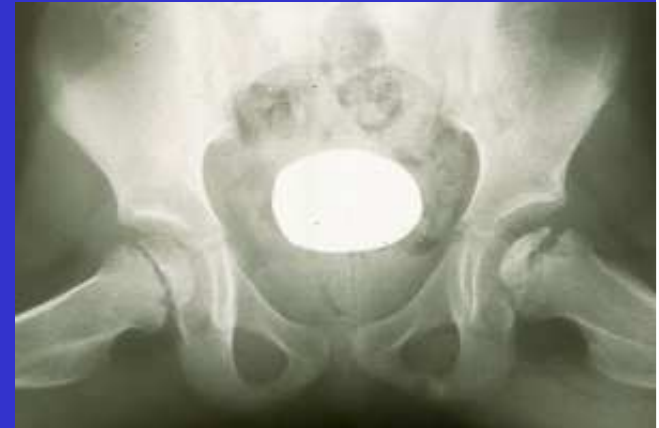Coxitis fugax

Plaatmeniscus

Osteochondritis dissecans

Jeugdreuma (JIA)

Lichamelijk onderzoek





Casus

een meisje van 5 jaar klaagt
regelmatig over haar rechter been.

met name tijdens gym haakt ze af.

de klachten lijken begonnen na een
val 3 mnd geleden en worden
alsmaar erger

Schiet er al een DD door uw
hoofd ?

Perthes

Epifysiolyse

Coxitis fugax

Plaatmeniscus

Osteochondritis dissecans

Jeugdreuma (JIA)

Sleutel:

Intermitterend, langzaam toenemende klacht

Leeftijd patiënt

endorotatiebeperking heup



Casus

jongen 15 jaar

na trampolinespringen
bij SEH geweest,
distorsie enkel,
drukverband voor 3
dagen, klachten gaan
niet over.

naar fysio voor
training, maar 6 wk
later blijven de
klachten.

Het is nu tijdens consult 3mnd na
ongeval, doet niet mee aan gym

wordt met de auto naar school
gebracht, verzuimt regelmatig

DD ?

Psychogene klachten,
Luxerend moment

Toenemende frequentie

Voorkomen ???

1x wk poli ortho

2x wk poli neuro

1x wk poli reva arts

3x wk poli kinderarts



Geen objectieve afwijking

Wel diffuse verschijnselen

Diffuse pijn lokatie



Psychogene klachten, Luxerend moment

Voorkomen

1x wk poli ortho

2x wk poli neuro

1x wk poli reva arts

3x wk poli kinderarts

Toenemende frekwentie

Geen objectieve afwijking

Wel diffuse verschijnselen

Diffuse pijn lokatie

Tip

let op de presentatie klacht.

Trick

Eenmalig uitsluiten organisch
substraat dan verwijzing 2
sporen beleid.

Tips en tricks 9 februari 2011

kinderorthopedie



Universitair Medisch Centrum
Utrecht

Als er tijd over is
enkele loopvideo's.

